

RADIOLOGIJA U STOMATOLOGIJI

Sanja Jurišić¹, Davor Planinić¹, Sabljo Silvija²

¹Sveučilište u Mostaru, Medicinski fakultet, Bijeli brijeg bb, 88000 Mostar

²Sveučilište u Mostaru, Fakultet zdravstvenih studija, Bijeli brijeg bb, 88000 Mostar

Rad je primljen 24.07.2019. Rad je recenziran 21.08.2019. Rad je prihvaćen 23.09.2019.

SAŽETAK

Suvremena stomatologija vuče korijen znanstvene medicinske grane od godine 1728. tj. otkako je objavljeno djelo Pierrea Faucharda pod naslovom "Lechirurgien dentiste outraitédesdents". Stomatološka dijagnostička znanja, posebice oralna i maksilofacijalna radiologija, smatraju se početnom točkom za svaki hitan ili opsežan zubni tretman. Dentalna radiologija je dio radiologije koji se bavi upotrebom ionizirajućih i neionizirajućih zračenja u svrhu postavljanja dijagnoze, planiranja stomatoloških postupaka te praćenju razvoja bolesti i rezultata stomatološkog liječenja. Nakon što je 1895. godine profesor Wilhelm Conrad Roentgen otkrio x-zrake, stomatolozi su vrlo brzo otkrili dijagnostičku prednost njegova otkrića. Nедуго nakon Roentgenove publikacije otkrića, 12. siječnja 1896. godine dr. Otto Walkhoff u Braunschweigu, napravio je prvu rendgensku sliku zuba. Yrjo V. Paaterovim izumom panoramskog snimka 1948. godine, dentalna radiografija napravila je značaj napredak. Uređaj koji je proizvodio dvodimenzionalan snimak cijelih usta bio je jedinstven jer i film i uređaj bio smješten u ustima. Stomatološke rendgenske snimke dijele se na intraoralne i ekstraoralne. Intraoralne rendgenske snimke nastaju tako što se film smješta u usnu šupljinu. Kod ekstraoralnih rendgenskih snimaka film se smješta izvan usne šupljine.

Neosporiva je činjenica da digitalne tehnologije sve više zamjenjuju analogne i to u svim područjima svakodnevnice, uključujući medicinu i stomatologiju

Ključne riječi: zub,x- zrake, rendgen , zračenje, zaštita

Kontakt za razmjenu informacija:

Silvija Sabljo

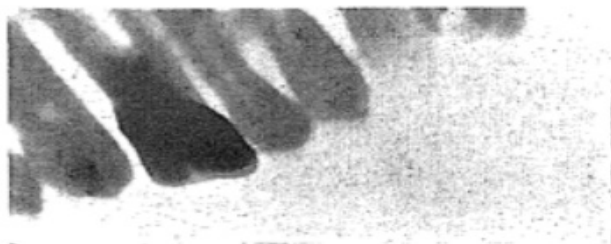E-mail: silvija.sabljo995@gmail.com

UVOD

Dentalna radiologija dio je radiologije koji se bavi upotrebom ionizirajućih i neionizirajućih zračenja u svrhu postavljanja dijagnoze, planiranja stomatoloških postupaka, te praćenju razvoja bolesti i rezultata stomatološkog liječenja. Primjena radioloških tehnika dio je svakodnevne, suvremene stomatološke prakse. Razvoj radiološke dijagnostike je vrlo dinamičan i progresivan (1).

Nakon što je 1895. godine profesor Wilhelm Conrad Roentgen otkrio x-zrake, stomatolozi su vrlo brzo otkrili dijagnostičku prednost njegova otkrića. Posebno u oralnoj kirurgiji postignut je značajan napredak kroz nove mogućnosti radiološkog pregleda. Nedugo nakon Roentgenove publikacije otkrića, u siječnju 1896. godine dr. Otto Walkhoff napravio je


prvu rendgensku snimku zuba. Walkhoff je napravio intraoralnu rendgensku snimku s vremenom ekspozicije od oko 25 minuta. Trajanje ekspozicije bilo je dugo zbog, u to vrijeme, nepouzdanih generatora i relativno niske osjetljivosti receptora. Kumulativni učinak dugog i ponavljajućeg ionizirajućeg zračenja izazivalo je nepopravljivo oštećenja tkiva (2). Nakon Walkhoffovog snimka, u veljači 1896. godine Walter Konig napravio je seriju dentalnih snimaka koji su bili više rezolucije i imali kraće vrijeme ekspozicije (3). Od 1896. do 1904. godine Rollins je objavio 180 članaka o x-zrakama (4). William James Morton uveo je upotrebu anestezije u stomatološkim zahvatima i zagovarao upotrebu radiologije u stomatologiji (Slika 1.) (5).



Slika 1. Mortonov intraoralni snimak iz 1896. godine

(Izvor: Morton, William J. "The x-ray and its application to dentistry." The Dental Cosmos 38 (1896): 478—86.)

Thomas B. Wade 1918. godine ukazao je na značaj tumačenja rendgenskih nalaza te je predložio izrađivanje rendgenskih snimaka u negativu (Slika 2.) (6).

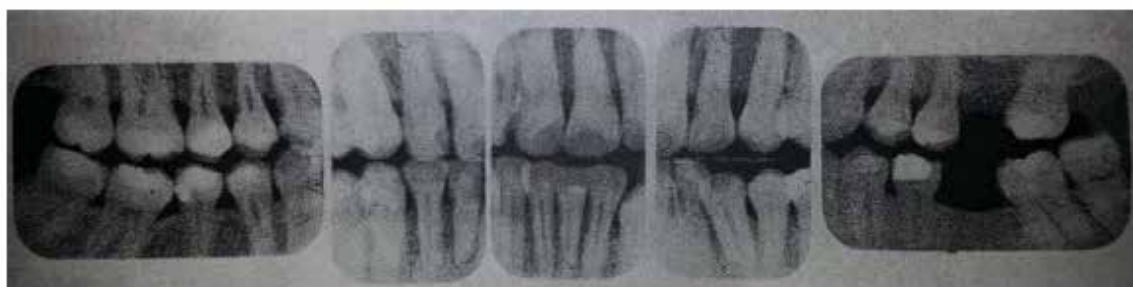

Slika 2. Negativ rendgenskog snimka zuba

(Izvor: Wade, Thomas B. "Interpretation of roentgenograms." The Dental Cosmos 60.8 (1918): 695—700.)

1919. godine Estman Kodak izumio je film za „hvatanje“ x-zraka namijenjen posebno za stomatološku radiologiju (7). C. N. Johnson je 1921 objavio članak „Problemi u operativnoj stomatologiji“ i u njemu stavio naglasak na x-zrake (8). 1926. godine H. R. Raper u suradnji s Eastman Kodak Company


izlaže novu tehniku snimanja zubi nazvanu „bite-wing“. Raper je to nazvao „petprofesionalniminterproksimalnim ispitom“ jer je smanjio s 10 tradicionalnih snimaka na njih 5 (Slika 3.). Ovaj „peterofilmni“ snimak trajao je 5 do 10 minuta (9).



Slika 3. Raperov „peterofilmni“ snimak zuba

(Izvor: Raper, Howard R. Clinical Preventative Dentistry: Based on a New Type of X-ray Examination. Rochester: Ritter Dental Manufacturing Company, Inc, 1926.)

Yrjo V. Paaterovim izumom panoramskog snimka 1948. godine, dentalna radiografija napravila je značaj napredak. Uređaj koji je proizvodio dvodimenzionalan snimak cijelih usta bio je jedinstven jer i film i uređaj bio smješten izvan usta (Slika 4.) (10).



Slika 4. Panoramska radiografija

(Izvor: Glenner, Richard. "80 years of dental radiography." The Journal of the American Dental Association 90 (1975): 549-61.)

Liječnik G. E. Pfahler je 1988. godine opravdao mjesto rendgenskog snimanja u stomatologiji članom "Uporaba Roentgenova zračenja u stomatologiji". Tvrdio je: «Upotreba Rendgenovih zraka u radiologiji nije ništa novo, stoga je bolje upoznati ljude s tehnologijom.» (11). Pfahler je zabilježio da su opekotine na koži povezane s dužinom ekspozicije i da istu treba za deset puta smanjiti, odnosno da najduže vrijeme ekspozicije iznosi 30 sekundi (12).

Digitalna radiografija u stomatologiji

Ekspanzija razvoja informatičke tehnologije rezultirala je brzim napretkom radiologije. Neosporiva je činjenica da digitalne tehnologije sve više zamjenjuju analogne u svim područjima uključujući medicinu i stomatologiju (1). Svrha digitalne dentalne radiologije je stvaranje i pohrana slikovne dokumentacije koja sekoristi u dijagnozi, planiranju terapije, kao i u praćenju ishoda liječenja u stomatologiji. Digitalni sustavi omogućavaju prikaz rendgenske slike na ekranu. Sastoje se od tri dijela: izvora zračenja sa mjeračem vremena ekspozicije, senzora za registraciju rendgenskih zraka i računalnog sustava (13).

Direktna digitalna radiografija

Kod direktne digitalne radiografije senzor se postavlja direktno u usta pacijenta koji se izlaže zračenju. Na senzoru se ocrta radiografska slika koja se pomoću pretvornika kroz par sekundi pojavljuje na zaslonu ekrana (15).

Indirektna digitalna radiografija

Indirektna digitalna radiografija koristi rendgenski film s kojeg se podatci skeniraju, digitaliziraju i prenose na zaslon ekrana pomoću CCD kamere.

Fosforne ploče

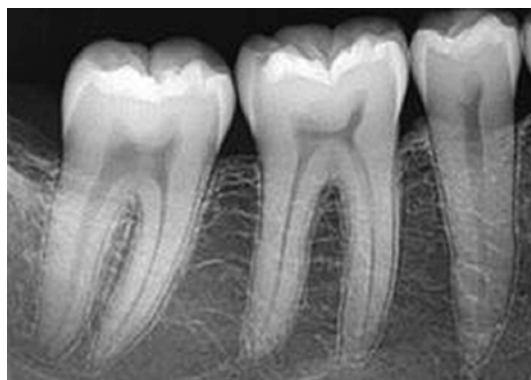Ova metoda predstavlja bežični digitalni radiografski sustav. Koriste se ploče obložene fosforom, koje su fleksibilne i lako se smjeste u usta. Fosforne ploče izložene rendgenskom zračenju daju sliku koja se pomoću čitača velike brzine brzo i lako pretvara u digitalnu sliku (15).

Multiformat kamera

Multiformat kamera omogućuje radiologu gledanje nekonvencionalnih slika na konvencionalnom računalu. Glavne komponente multiformat kamere koja postoji danas, su sučelje za uređaj za snimanje, sustav za stvaranje slike i sustav snimanja (14).

Radiovizigrafija

Riječ je o ciljanoj 2D dentalnoj slici pojedinog zuba koja svojom visokom preciznošću stomatologu pruža detaljne informacije o zubu, okolnoj kosti, karijesu te dužini korijenskih kanala (Slika 5.). Radiovizigrafiju (RVG) karakterizira minimalna ekspozicija i višestruke mogućnosti obrade slike uz brojne prednosti u odnosu na klasičnu radiografiju. Radiovizigrafija je snimanje u kojem je senzor detektor radijacije, a analogni signal se kvantificira uz pomoć računala (15).



Slika 5. Radiovizigram zuba
(Izvor: <https://www.zdc.hr/rvg.html>)

RVG senzori dakle zamjenjuju klasične filmove. Uz znatno smanjenje doza zračenja omogućena je konstantno visoku rezolucija i nastanak "bistre" slike za precizniju dijagnostiku i planiranje terapije uz različite veličine. Slika se prikazuje na ekranu i omogućuje preciznu analizu (16). Uz manipulativnu analizu prednosti ove tehnike su mogućnost izdvajanja pojedinih, ciljanih dijelova prikazanih struktura za analizu. Kao i ostale digitalne snimke i RVG snimka se može pohraniti na tvrdi disk i ostale prijenosne medije. Za naglasiti je da u stomatološkoj ustanovi s umreženim računalima pojedina RVG snimka se može pratiti na više radnih jedinica.

Kompjutorizirana tomografija

Kompjutorizirana tomografija (CT) je metoda stvaranja trodimenzionalne slike unutrašnjosti ljudskog tijela, na osnovu velike serije dvodimenzionalnih RTG snimaka koji su dobiveni oko zajedničke osi rotacije. Kliničke indikacije za konvencionalne tomografske sekcijske slike u stomatologiji su; procjena visine, čvrstoće i teksture čeljusne kosti prije umetanja implantata, postoperativna procjena implantata. Korisna je pri procjeni smještaja zuba i stranih tijela, kod detektiranja fraktura i drugih ozljeda čeljusti i zuba, te kod procjena stanja temporomandibularnog zgloba (17).

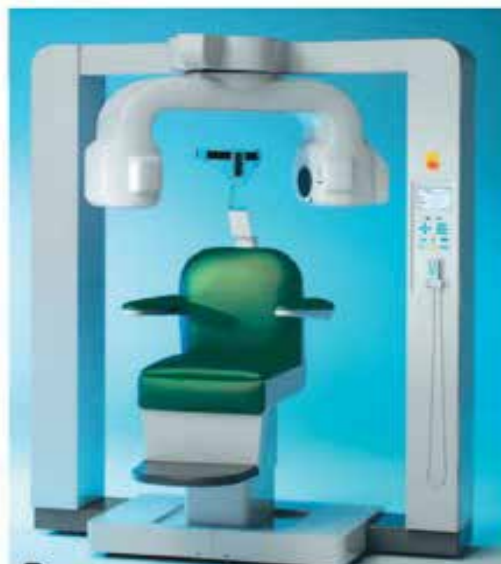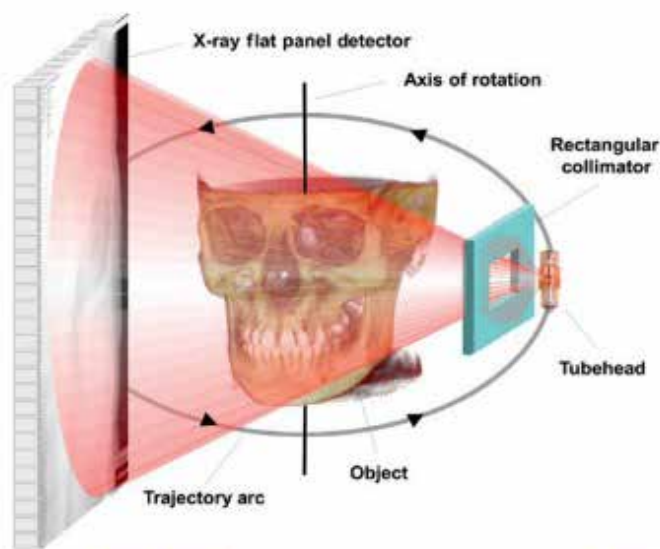
Doza zračenja koju pacijent prima prilikom snimanja kompjuteriziranom tomografijom za maksilu iznosi 240 do 1200 mSv, a za mandibulu od 480 do 3300 mSv (18).

Conebeam kompjuterizirana tomografija

Ranih 1980.-ih Conebeam kompjuterizirana tomografija (CBCT) je bila originalno razvijena za

angiografiju, a za dentalnu i maksilofacijalnu upotrebu prenamijenjena je 1990.-ih godina (19). CBCT koristi rotirajuću rendgensku opremu koja u kombinaciji s digitalnom računalom daje jasnu, trodimenzionalnu sliku mekog tkiva, kostiju, mišića i krvnih žila (Slika 6.) (20). Snimanje CBCT-om pokriva cijelu željenu regiju i dovoljna je jedna cirkularna rotacija, koja traje manje od 30 sekundi, da se prikupe podaci za stvaranje trodimenzionalne snimke. Prilikom jedne rotacije stvori se 100 - 700 individualnih projekcija koji sadrže više od 1 milijun piksela. Svi CBCT uređaji su sposobni razlikovati najmanje 4096 nijanse sivila. Za razliku od klasičnog CT-a puno CBCT je manji i jeftiniji, stoga mu je omogućena primjena u stomatološkoj praksi. Doza zračenja je znatno manja u odnosu na CT; ona za maksimalnu snimku iznosi 42 mSv, a za mandibularnu snimku iznosi 75 mSv (12).

U stomatologiji je CBCT naišao na široku primjenu u planiranju implantološke terapije i dijagnostici raznih patoloških stanja, također, nalazi primjenu i u dijagnostici temporomandibularnih poremećaja kao i u ortodontici.



Slika 6. a) Conebeam kompjuterski tomograf b) Conebeamimaging geometrija

(Izvor: S. M. Mallaya, E. W. N. Lam, White andPharoahs radiology: Principlesandinterpretation, Elsevier 1982., 10-11:151-81.)

Magnetska rezonanca

Magnetska rezonanca je neinvazivna, neionizirajuća dijagnostička metoda koja koristi uniformno magnetno polje u kombinaciji sa magnetnim poljem promjenjivog gradijenta i radiofrekvencijskih impulsa. U stomatologiji daje dobar prikaz mekih tkiva i dobra je za veliki broj pretraga, ali ipak magnetska rezonanca nije pogodna za neke strukture, npr. zube jer imaju manji broj protona (pozitivno nabijene nuklearne čestice koje se ponašaju kao bipolarni magnet) (20,21). Signal čvrstih tvari puno brže propada od signala tekućina. Gotovo je nemoguće pokupiti ovaj brzo propali signal sa konvencionalnim sekvencama. Također, negativna strana ove metode su artefakti koji nastaju pomicanjem čeljusti pri gutanju i disanju kao i dugo vrijeme trajanja pretrage (22). Prednosti magnetske rezonance su: neškodljivost, mogućnost manipuliranja slikom i 3D prikaz, izvrsna diferencijacija mekih tkiva, normalnih i abnormalnih tkiva, određivanje faze tumora i njegovu praćenju (18).

Dijagnostička je metoda izbora kod mnogih temporomandibularnih zglobnih poremećaja: poremećaja zglobnog diska, za pregled unutarnjih površina zgloba, za degenerativne promjene diska koje nije lako uočiti (perforaciju diska). Primjenjuje se i u dijagnosticiranju tumora u području parotide, mandibularnog osteomijelitisa, te iz stomatoloških sfera njena primjena ulazi u područje maksilofacijalne kirurgije (23).

Ultrazvuk

Ultrazvuk se već desetljećima koristi u medicini. Upotreba mu je uglavnom ograničena na meko tkivo i površinu kostiju, jer se ne može izvući koristan signal iz anatomske „odnose“ meko tkivo - kost i meko tkivo - zrak.

Prvo izvješće o sonografskoj strukturi zuba 1962. godine objavio je Baum sa svojim suradnicima (24). U kliničkoj i eksperimentalnoj stomatologiji ultrazvuk se ne koristi rutinski. Novija istraživanja su pokazala mogućnost njegove primjene u svakodnevnoj stomatološkoj praksi. Namijenjen je za detekciju aproksimalnih karijesa, procjenu stanja

paradontnog prostora, površinsko snimanje paradontnih koštanih defekata, mjerenje debljine cakline, te u diferencijaciji periapikalnih lezija kao i kod praćenja periapikalnog cijeljenja nakon endodontske terapije (25,26,27, 28).

Prednosti digitalne radiografije

Prednosti digitalnog rendgenskog snimanja u usporedbi s klasičnim analognim snimanjem su brojne i najlakše ih je podijeliti u tri skupine: prvu skupinu čine prednosti koje se tiču razine zračenja pacijenta, drugu skupinu čine prednosti vezane uz višu kvalitetu snimke, a treću prednosti vezane uz mogućnosti razmjene snimki i stručnih konzultacija (1).

Ovako dobivenom snimkom se lako može manipulirati u programima za obradu slika i tako podešavati kontrast, gustoću, boju uvećanje itd. Radiografske slike mogu biti tiskane na foto papiru ili prozirnom papiru (29). Uz digitalno pohranjivanje ove snimke se mogu prosljeđivati korištenjem električnog prijenosa podataka (30).

Zaključak

Od početka prakticiranja radiologije u stomatologiji dogodile su se brojne promjene. Prvi dentalni radiogrami napravljeni su uz dugo vrijeme ekspozicije i veliku dozu radijacije što je bilo opasno i po operatera i po pacijenta. Kroz godine skraćivalo se vrijeme ekspozicije, modernizirala se radiološka oprema, izumljeni su brzi rendgenski filmovi. Danas zahvaljujući napretku u tehnologiji, prvenstveno uz primjenu digitalne radiografije vrijeme snimanja iznosi par sekundi, rendgenske filmove zamijenili su senzori, a doza zračenja je minimalna i nije štetna ni za operatera ni za pacijenta. Iako je doza zračenja minimalna, operater ima obvezu zaštititi pacijenta a i sebe od rasipnog zračenja.

Radiološki dentalni aparati, pogotovo digitalni, su danas postali dio standardne opreme stomatološke ordinacije.

LITERATURA:

1. Vodanović M, Brkić H, Savić-Pavičin I. Osnove stomatologije, Naklada Slap, 2015; 50:475-81.
2. Campbell DJ. A brief history of dental radiography. *Dent J*, 1995;91(406):127-133.
3. Ruprecht, A. "Oralandmaxillofacialradiology: Thenandnow," *The Journal ofthe American Dental Association*, 2008;139:5S-6S.
4. Forrai, J., "Historyof x-ray indentistry," *Rev. Clin. Pesq. Odontol*, 2007.;3.3; 205-11.
5. Jacobsohn, P.H. and R.J. Fedran. "Harnessingthe x-ray: Coolidge'scontribution." *The Journal ofthe American Dental Association*, 1995;126:1365-7.
6. Wade Thomas B. "Interpretationofroentgenograms." *The Dental Cosmos*, 1918;60.8:695- 700.
7. Ruprecht, A. "Oralandmaxillofacialradiology: Thenandnow." *The Journal ofthe American Dental Association*, 2008;139:5S-6S.
8. Johnson CN. "Some ofthepresentproblem- sin operative dentistry." *The Dental Cosmos*, 1921;63(10):963-7.
9. Howard R. *ClinicalPreventativeDentistry: Based on a New Typeof X-ray Examination*. Rochester: Ritter Dental Manufacturing Company Inc, 1926.
10. Glenner R. "80 yearsof dental radiography." *The Journal ofthe American Dental Association*, 1975;90:549-61.
11. Pfahler GE. "The use oftheroentgenraysindentistry." *The Dental Cosmos*, 1908;50(9):916-9.
12. American Dental Association Council on ScientificAffairs. "The use of dental radiographs: Updateandrecommendation." *The Journal ofthe American Dental Association* 2006;137:1304-12.
13. Karjodkar FR. *Textbookof Dental andMaxillofacialRadiology*, JaypeeBrothersMedicalPublishers (P) Ltd New Delhi, 2006;11:122-179.
14. Trefler M. *Insideofmultiformatcamera*, *Radio Graphics*, 1984;4(5):785-6.
15. Ilić DV, Stojanović LS. *Primenaradioviziografije (digitalne radiologije) u stomatološkoj kliničkoj praksi*. Stomatološki fakultet/Klinika za bolesti zuba. Beograd. 2010.
16. Petrovčić F, Matejčić M. *Stomatološka rendgenologija*. Zagreb: Školska knjiga, 1980.
17. Whaites E, Cawson R. *Dental radiographyandradiologyfourthedition*, Churchill Livingstone Elsevier Toronto 2007;XIII:91-159.
18. Thomson ME, Johnson ON. *Essentialof dental radiography for dental assistantsandhygienist*, Ninthedition, Laserwords 2012;V:147-215.
19. Mallaya SM. Lam EWN. *White andPharaohsradiology: Principlesandinterpretation*, 1982;10-11:151-81.
20. *Dental radiographs*, California Dental Association. *Dental radiographs*. Sacramento, CA. 2011. Preuzeto 12.08.2018. (Dostupno na: https://www.cda.org/Portals/0/pdfs/factsheets/xrays_english.pdf)
21. Pasteris JD, Wopenka B, Valsami-Jones E. Bone andtoothmineralization: whyapatite? *Elements*, 2008;4:97-104.
22. Schreiner LJ, Cameron IG, Funduk N, Miljkovic L, Pintar MM, Kydon DN. Proton NMR spin groupingandexchangeindentin. *Biophys J*, 1991;59:629-639.
23. Sigal R, Zagdanski AM, Schwaab G, Bosq J, Auperin A, Laplanche A, Francke JP, Eschwege F, Luboinski B, Vanel D. CT and MR imagingof-squamouscellcarcinomaofthetongueandfloorof-themouth. *Radiographics* 1996;16:787-810.
24. Baum G, Greenwood I, Slawski S, Smirnow R. Observationofinternalstructuresofteethbyultrasonography. *Science*, 1963;139:495-496.
25. Ghorayeb SR, Bertoncini CA, Hinders MK. Ultrasonographyindentistry. *IEEE Trans UltrasonFerroelectrFreqControl*, 2008;55:1256-1266.
26. Mahmoud AM, Ngan P, Crout R, Mukdadi OM. Highresolution 3D ultrasoundjawbone-surfaceimaging for diagnosisofperiodontal-bonydefects—aninvitrostudy. *Ann BiomedEng*, 2010;38:3409-3422.
27. Marotti J, Heger S, Tinschert J, Tortamano P, Chuembou F, Radermacher K, etal. Recentadvancesofultrasoundimagingindentistry—a

- review of the literature. *Oral Surg Oral Med Oral Pathol Oral Radiol*, 2013;115:819-832.
29. White SC, Pharoah MJ. *Oral radiology: principles and interpretation*. 5th ed, St. Louis: Mosby Inc, 2004.
30. ADA Council on Scientific Affairs. An update on radiographic practices: information and recommendations. *JADA*, 2001;132(2): 234-8.
31. Walton RE. Endodontic radiography. In: Walton RE, Torabinejad M, editor. *Principles and practice of endodontics*. 3rd ed, Saunders, 2002. str. 130-150.

RADIOLOGY IN DENTISTRY

Sanja Jurišić¹, Davor Planinić¹, Silvija Sabljo²,

¹University of Mostar, School of Medicine, Bijeli Brijeg bb, 88000 Mostar

²University of Mostar, Faculty of Health Studies, Bijeli Brijeg bb, 88000 Mostar

ABSTRACT

Contemporary dentistry has been rooted in the scientific branch of medicine since 1728, ie since Pierre Fauchard's published his work entitled "Le chirurgiendentisteoutraité des dents". Knowledge of dental diagnosis, especially oral and maxillofacial radiology, is considered the starting point for any urgent or extensive dental treatment. Dental radiology is a part of radiology that deals with the use of ionizing and nonionizing radiation for the purpose of diagnosing, planning of dental procedures and monitoring the development of the disease and the results of dental treatment. After Professor Wilhelm Conrad Roentgen discovered x-rays in 1895, dentists quickly discovered the diagnostic advantage of his discovery. Shortly after Roentgen's publication of the discovery, on January 12, 1896, Dr. Otto Walkhoff of Braunschweig made the first x-ray image of the tooth. Yrjo V. Paater's invention of a panoramic footage in 1948, marked significant progress in dental radiography. The device that produced a two-dimensional footage of the entire mouth was unique because the film and device were both placed in the mouth.

Dental X-ray images are divided into intraoral and extraoral. Intraoral X-rays are created by placing the film in the mouth cavity. In the case of extraoral x-ray images, the film is placed outside the oral cavity.

It is an undisputable fact that digital technologies are increasingly replaced by analogue in all areas of everyday life, including medicine and dentistry.

Key words: tooth, x-rays, x-ray, radiation, protection

Correspondence:

Silvija Sabljo

Email: silvija.sabljo995@gmail.com